

СКРИНИНГ ДИАБЕТИЧЕСКОЙ РЕТИНОПАТИИ: ОТ ОФТАЛЬМОСКОПИИ К ЦИФРОВОМУ ФОТОГРАФИРОВАНИЮ

© Ф. Е. Шадричев, Е. Б. Шкляров, Н. Н. Григорьева

Санкт-Петербургский территориальный диабетологический центр

❖ Социальная и экономическая значимость диабетической ретинопатии как основной причины слепоты среди трудоспособного населения не вызывает сомнений. В различных странах большое внимание уделяется программам скрининга диабетической ретинопатии. Их экономическая эффективность была доказана во многих исследованиях. Одним из самых важных критериев осуществимости скрининга является наличие адекватного диагностического теста. Основными методами скрининга диабетической ретинопатии служат прямая офтальмоскопия, биомикроскопия сетчатки и фотографирование глазного дна.

❖ **Ключевые слова:** диабетическая ретинопатия; скрининг; прямая офтальмоскопия; биомикроскопия сетчатки; фотографирование глазного дна.

Сахарный диабет (СД) является одной из основных мировых проблем, представляющих угрозу здоровью населения в XXI веке [37, 87]. Постоянно увеличивающееся число больных СД (по прогнозам Всемирной Организации Здравоохранения, их количество удвоится в ближайшие 20 лет) ведет к росту распространенности его поздних осложнений, в частности диабетической ретинопатии (ДР) [86]. Так как ДР — это основная причина слепоты среди людей трудоспособного возраста в развитых странах, ее раннее выявление является задачей первостепенной важности [1, 2].

ПРЯМАЯ ОФТАЛЬМОСКОПИЯ И БИОМИКРОСКОПИЯ СЕТЧАТКИ В СКРИНИНГЕ ДИАБЕТИЧЕСКОЙ РЕТИНОПАТИИ

Несмотря на то что термин «сахарный диабет» известен со II в. н. э., попытки связать поражение глаз с этим заболеванием были сделаны только в середине XIX века, когда в 1846 г. французский офтальмолог А. Bouchardat сообщил о развившейся при отсутствии катаракты потере зрения у больных диабетом. Связь диабета с его глазными проявлениями оставалась умозрительной до начала «эпохи офтальмоскопии».

Первый офтальмоскоп был создан английским ученым, математиком Charles Babbage в 1847 г. По различным причинам его изобретение не получило развития и было забыто. В связи с этим теперь создание первого офтальмоскопа прочно связано с именем немецкого врача и физиолога Hermann von Helmholtz, разработавшего свою собственную модель прямого офтальмоскопа четыре года спустя, в 1851 г. С тех пор появилась возможность наблюдать детали глазного дна *in vivo*. В своем изобретении ученому удалось

реализовать три основных принципа: нейтрализации аметропии пациента и наблюдателя, освещения, достаточного для наблюдения сетчатки, совмещения оси источника осветителя с оптической осью исследователя. Последующие модели офтальмоскопов главным образом представляли собой модификации источника освещения и отражающих поверхностей. В 1852 г. Christian Ruete впервые применил непрямую офтальмоскопию, отличающуюся большим полем обзора, что заметно облегчило осмотр периферических отделов сетчатки. Существенные изменения в устройство офтальмоскопа внес Eduard Jaeger, который первым в 1854 г. применил в его конструкции сменные зеркала. Плоское зеркало использовалось для прямой офтальмоскопии, а вогнутое зеркало с двояковыпуклой конденсирующей линзой — для не прямой офтальмоскопии. В 1855 г. E. Jaeger стал первым, кто обнаружил и описал диабетические изменения в макуле. Применение офтальмоскопии позволило выявить различные, неизвестные до тех пор патологии глазного дна, в том числе и поражение сетчатки при СД. Однако о новых наблюдениях не было известно вплоть до 1869 г., когда Henry Noyes опубликовал статью, указывающую на связь между сахарным диабетом и макулопатией. Его данные были подтверждены в работе Edward Nettleship, который в 1872 г. с помощью гистологического исследования обнаружил кистозную дегенерацию макулы у больных диабетом. В 1877 г. он же совместно с S. Mackenzie опубликовал статью, где подробно описал изменения сетчатки при диабете. В 1876 г. Wilhelm Manz описал тракционную отслойку сетчатки и кровоизлияние в стекловидное тело при пролиферативной ДР (ПДР), названной им «пролиферативным ретинитом».

Офтальмоскопия и сегодня остается наиболее распространенным методом диагностики патологии заднего отрезка глаза. Благодаря своей мобильности, портативности и низкой стоимости оборудования прямая офтальмоскопия достаточно широко применяется как метод скрининга ДР [25, 26, 45]. Отсутствие стереоскопического эффекта и узкое поле обзора (угол обзора около 10° позволяет осветить довольно небольшой участок глазного дна) при проведении исследования существенно снижают его информативность.

S. E. Moss с соавт. (1985) сравнили данные прямой и непрямой офтальмоскопии с результатами оценки фотографий семи стандартных полей сетчатки 1949 человек, принимавших участие в Винсконсинском эпидемиологическом исследовании ДР (WESDR). Ретинопатию классифицировали по трем уровням: отсутствие ДР, непролиферативная ДР (НПДР) и ПДР. Фотография глазного дна служила эталонным методом. Совпадение диагнозов наблюдалось в 85,7 % случаев ($\kappa = 0,749$)¹. Офтальмоскопически не были обнаружены 26 % случаев ПДР и половина случаев ретинопатии, когда она была представлена только микроаневризмами. Было отмечено несколько случаев, когда при осмотре сетчатки исследователи ошибочно принимали интратретинальные микрососудистые аномалии (ИРМА) за новообразованные сосуды, и тем самым переоценивалась тяжесть ретинопатии. Несмотря на это показатели чувствительности и специфичности офтальмоскопии были высокими и составили 82 % и 95 % соответственно при оценке любой ретинопатии, а при выявлении ПДР — 72 % и 100 % [33]. На несовпадение диагнозов повлияли такие факторы, как длительность заболевания сахарным диабетом, информированность экспертов о которой невольно побуждала к гипер- или гиподиагностике изменений глазного дна, а также различная квалификация экспертов. В то же время наличие катаракты или афакии, вид офтальмоскопии (прямая или непрямая) влияли на различия в результатах незначительно [51].

В рамках популяционного исследования Barbados Eye Study на группе из 1168 человек было проведено сравнение данных клинического обследования, которое включало в себя офтальмоскопию и биомикроскопию сетчатки, и двухпольного 30° стереофотографирования сетчатки. При определении ДР чувствительность офтальмоскопии составила 76 %, специфичность — 99 % [65].

В других исследованиях чувствительность офтальмоскопии была еще ниже. Так, чувствительность офтальмоскопии при ее сравнении со стереофотографированием сетчатки достигла только 33 % (при специфичности — 99 %) [61]. При сравнении прямой офтальмоскопии с биомикроскопией сетчатки чувствительность первой составила 41 % [70].

Оценка эффективности офтальмоскопии при скрининге ДР, проведенном в Великобритании и включившем 3318 больных СД, показала, что чувствительность метода варьировалась от 41 % до 67 % (в зависимости от участия различных специалистов) [10].

Во многих исследованиях было показано, что прямая офтальмоскопия, даже если она выполняется опытными специалистами, не обладает достаточной информативностью, чтобы использовать ее в качестве метода скрининга ДР. Как начальные диабетические изменения глазного дна в виде единичных микроаневризм, так и признаки пролиферативной стадии ДР не были обнаружены в половине случаев. Чувствительность офтальмоскопии в этих исследованиях не превышала 66 % [19, 28, 38, 39, 56, 63, 73].

По данным R. Gibbins с соавт. (1998), чувствительность офтальмоскопии при выявлении ДР варьировалась среди различных специалистов от 63 % до 74 % при специфичности 62–80 %. При диагностике угрожающей зрению ДР чувствительность (66–82 %) и специфичность (89–94 %) офтальмоскопического обследования были несколько выше, но все же не соответствовали рекомендованным требованиям [23].

Подобные выводы о несостоятельности прямой офтальмоскопии были сделаны и другими экспертами [7, 18, 22, 76].

В то же время известны результаты исследований, когда эффективность прямой офтальмоскопии была существенно выше, чем упоминалось ранее. По данным S. Burnett с соавт. (1998), чувствительность офтальмоскопии в плане обнаружения случаев «подлежащей направлению»² ДР составила 100 %, специфичность — 94 % [9]. В исследовании L. Verga с соавт. (2003) при определении любой стадии ДР чувствительность и специфичность метода равнялись 98 % и 84 % соответственно [79]. Столь высокую эффективность применения офтальмоскопии в скрининге ДР авторы обоих сообщений связывают со специальной предварительной подготовкой и обучением персонала.

¹ κ (каппа) Кохена (Cohen's kappa) — мера согласия двух исследователей или диагностических методов при оценке одного и того же качественного признака

² «Подлежащая направлению» ДР (в англоязычной литературе «referable retinopathy») — диабетическая ретинопатия определенной степени тяжести, при обнаружении которой пациент должен быть направлен для углубленного обследования к офтальмологу, специализирующемуся на диабетической патологии сетчатки

БИОМИКРОСКОПИЯ СЕТЧАТКИ

В 1911 г. Allvar Gullstrand представил в Гейдельберге изобретенную им щелевую лампу. При работе с ней требовалось, чтобы исследователь в одной руке удерживал осветитель, а другой держал бинокулярную лупу. В дальнейшем устройство щелевой лампы было усовершенствовано: Otto Henker закрепил систему освещения на шарнирной конструкции, а бинокулярный микроскоп, разработанный Siegfried Czapski, и подголовник были прикреплены к столу. В таком исполнении щелевая лампа была произведена фирмой «Carl Zeiss» в 1916 г. Последующие изменения в конструкции касались крепления основных узлов, модернизации осветительной и оптической систем, придания инструменту подвижности. Функциональные возможности щелевых ламп значительно расширились с появлением в арсенале врача линз для визуализации глазного дна. В настоящее время осмотр глазного дна на щелевой лампе с помощью высокодиоптрийных асферических линз является широко распространенной диагностической процедурой.

Биомикроскопия сетчатки с использованием асферических или контактных линз является более надежным, чем прямая офтальмоскопия, методом диагностики диабетических изменений глазного дна. Основное преимущество биомикроскопии сетчатки заключается в возможности стереоскопической оценки состояния глазного дна, что может быть определяющим для выявления поражений макулы или нарушения витреоретинальных взаимоотношений вследствие фиброваскулярной пролиферации.

По различным данным, чувствительность биомикроскопии с помощью асферических линз составляла 69–92 % при выявлении начальных или умеренно выраженных непролиферативных изменениях глазного дна и 77–79 % — при выявлении макулопатии [26, 36].

В плане обнаружения угрожающих зрению диабетических ретинальных изменений чувствительность и специфичность биомикроскопии сетчатки достигает 73–91 % и 90–99 % соответственно [46, 55, 60, 67, 78, 83].

В исследовании P. H. Scanlon с соавт. (2003) биомикроскопия сетчатки, выполненная квалифицированным офтальмологом, достигала высоких значений чувствительности и специфичности, которые составляли соответственно 87,4 % и 94,9 % (κ Кохена равнялась 0,80). Авторы статьи сделали вывод, что биомикроскопия сетчатки может служить референтным методом при оценке других методов скрининга ДР [64].

Особняком стоит сообщение D. Y. Lin с соавт. (2002), по данным которых чувствительность биомикроскопии сетчатки с линзой 90 дптр по срав-

нению со стереофотографированием стандартных полей сетчатки достигла только 34 %, главным образом, из-за пропущенных микроаневризм и кровоизлияний. Наблюдалась низкая частота совпадения результатов ($\kappa = 0,40$) [48].

В рамках программы скрининга ДР, проводимой в Санкт-Петербурге в 2003–2005 гг., чувствительность и специфичность биомикроскопии сетчатки при ее сравнении с семипольным стереофотографированием глазного дна составляли соответственно 97,9 % и 71,9 %, κ Кохена равнялась 0,63 [4].

Прямая офтальмоскопия и биомикроскопия сетчатки — это наиболее широко применяемые методы диагностики патологии глазного дна, в том числе и ДР. Однако анализ данных литературы, посвященной оценке чувствительности и специфичности этих методов, не позволяет считать их совершенными для скрининга ДР. В меньшей степени это справедливо для биомикроофтальмоскопии, преимуществом которой является возможность стереоскопического наблюдения, что, вероятно, положительно сказывается на ее информативности. Оба метода субъективны и во многом зависят от компетентности, уровня подготовки исследователя. Участие высококвалифицированных специалистов, необходимое для адекватного проведения скрининга, не всегда возможно и требует дополнительных временных и материальных затрат. Кроме того, существенно страдает контроль качества исследования, так как о результатах осмотра глазного дна не остается никакой объективной информации. Эти особенности объясняют возросший интерес к фотографическим методам диагностики ретинальной патологии.

ФОТОГРАФИЧЕСКИЕ МЕТОДЫ СКРИНИНГА ДИАБЕТИЧЕСКОЙ РЕТИНОПАТИИ

Первый удачный опыт фотографирования сетчатки человека принадлежит W. T. Jackman и J. D. Webster, о котором они сообщили в 1886 г. Для этого они использовали офтальмоскопическое зеркало, совмещенное с двухдюймовым объективом микроскопа. Выдержка угольной лампы составляла 2,5 минуты. Качество полученного изображения было крайне неудовлетворительным: значительную часть снимка занимал большой белый артефакт, а другое, меньшее по размерам, белое пятно, представляло собой диск зрительного нерва (рис. 1). В дальнейшем L. Howe, а также и E. Wagг в 1887 г. все же удалось получить фотографии сетчатки более высокого качества. В 1891 г. для фотосъемки глазного дна O. Gerloff применил магниевую вспышку. Детали сетчатки на опубликованных фотографиях, несмотря на малое увеличение, стали заметно более четкими. О возможности получения фотографий глазного дна




Рис. 1. Устройство для фотографирования сетчатки (слева) и фотография глазного дна (справа), полученная W. T. Jackman и J. D. Webster (из Saine P. J., Tyler M. E. Ophthalmic photography: retinal photography, angiography, and electronic imaging. 2-nd ed., 2002)

высокого качества сообщил в своем докладе в 1899 г. F. Dimmer. Устройство своей громоздкой фундус-камеры он описал в труде, посвященном фотографированию сетчатки, в 1907 г.

Первая фундус-камера, в которой были учтены разработки А. Gullstrand, была сконструирована J. W. Nordenson в 1925 г. и была выпущена компанией «Carl Zeiss» в 1926 г. Эта камера имела угол съемки 10° и снимала на цветную пленку с выдержкой $1/2$ секунды. Уже через 3 года, в 1929 г., А. J. Bedell опубликовал первый стереоатлас по ретинальной фотографии. Несмотря на все достижения, трудности получения качественных фотографий продолжали существовать. В 30–40-х годах XX века они были связаны в основном с низкой светочувствительностью фотопленки и длинной выдержкой использовавшейся тогда угольной вспышки. Проблема освещения была решена в 1953 г. исследователями Великобритании и США, приспособившими к фундус-камере электронную вспышку. Теперь ксеноновая лампа работала с выдержкой всего $1/25$ – $1/500$ секунды, что вызывало гораздо меньшее утомление пациента, а качество снимков повысилось.

В настоящее время для фотографирования глазного дна используется множество моделей фундус-камер, выпускаемых различными зарубежными производителями. Разнообразие вариантов фотосъемки сетчатки определяется техническими характеристиками оборудования.

Способы фотографирования глазного дна можно классифицировать по различным параметрам:

- по типу фундус-камеры (мидриатическая, немидриатическая);
- по углу съемки (30° , 45° , 60° и др.);
- по наличию стереоэффекта (стереофотографирование, фотографирование без стереоэффекта);
- по числу фотографируемых полей (семипольное, четырехпольное, двухпольное и др.);
- по типу носителя информации (фотопленка, фотоотпечатки типа Polaroid, цифровые фотографии);
- по типу изображения (цветное, монохромное).

Итак, как упоминалось выше, фотографировать глазное дно можно с помощью мидриатических и немидриатических фундус-камер. Применение первых требует, чтобы зрачки пациента были предварительно медикаментозно расширены. Именно в этом случае становится возможным выполнить последовательную и качественную стереосъемку глазного дна.

Первая немидриатическая фундус-камера была выпущена фирмой «Сапоп» в 1976 г. Немидриатическая камера позволяет фотографировать глазное дно без предварительного расширения зрачков, правда, процедура должна проходить в условиях темного помещения. Для наблюдения за глазным дном используется инфракрасный источник освещения и инфракрасная видеокамера. Немидриатические камеры имеют ряд преимуществ: они компактны и удобны при транспортировке, отпадает необходимость использования капель для расширения зрачка, относительная простота в обращении позволяет задействовать в проведении обследования технический персонал без медицинского образования и, кроме того, они дешевле мидриатических камер. Основной проблемой использования немидриатических камер является качество фотографий, которое существенно страдает при съемке через узкие зрачки пациентов с помутнениями оптических сред. Получить качественные стереопары в таких условиях еще более проблематично.

Во многих исследованиях было доказано, что фармакологический мидриаз значительно повышает качество фотографий [39, 54, 61, 63]. Именно поэтому в настоящее время съемку глазного дна рекомендуют выполнять в условиях мидриаза независимо от типа ретинальной камеры.

В одном из исследований было показано, что расширение зрачков уменьшало количество «нечитаемых» цифровых изображений 45° поля сетчатки с 26 % до 5 %, что в основном наблюдалось у пациентов старше 55 лет [54]. В другом исследовании доля «нечитаемых» цветных слайдов после расширения зрачков снизилась с 14 % до 3,7 %, было отмечено статистически значимое повышение чувствительности метода с 61 % до 81 % и специфичности с 85 % до 97 % [61]. В сообщении Р. Н. Scanlon с соавт. (2003) при высокой чувствительности (86 %) однопольная 45° немидриатическая фотография обладала довольно низкой специфичностью 76,7 % и большим количеством технических ошибок (19,7 %) [64]. Данные R. Klein с соавт. (1985), полученные после сравнения фотографий 45° поля сетчатки, снятых до и после медикаментозного расширения зрачка, также свидетельствуют о существенном влиянии величины зрачка на качество фотоснимков. По их результатам число фотографий, которые нельзя было оценить, при съемке в условиях мидриаза уменьшилось почти в 2 раза [39].

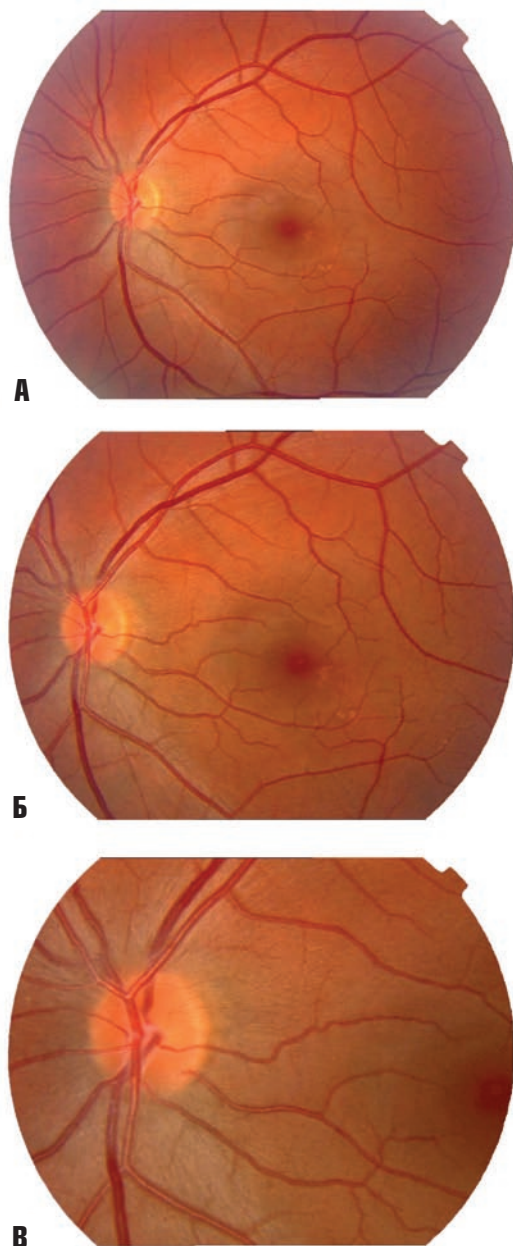


Рис. 2. Фотографии глазного дна левого глаза пациента К. А — угол съемки 50°, Б — угол съемки 35°, В — угол съемки 20°

Этим результатам можно противопоставить данные P. Massin с соавт. (2003), в исследовании которых чувствительность фотографирования, выполненного с помощью немидриатической цифровой камеры через нерасширенный зрачок, составляла 92–100 %, специфичность 85–88 % и 6–11 % фотографий не могли быть оценены [49].

В рекомендациях по скринингу и лечению ДР говорится о необходимости осматривать глазное дно только через медикаментозно расширенный зрачок [41]. В то же время многие специалисты, особенно врачи общей практики и диabetологи, избегают этого, опа-

саясь спровоцировать развитие острого приступа глаукомы, особенно у пациентов с выявленным диагнозом «глаукома». Такая практика не является научно обоснованной и ограничивает полноту осмотра многих больных СД [57, 74]. Так, например, в исследованиях Blue Mountains, Beaver Dam и других, проведенных в Австралии, принимало участие около 17000 человек, и ни у одного из них не было зафиксировано развитие острого приступа глаукомы после расширения зрачков. В популяционном исследовании Rotterdam острый приступ глаукомы развился только у 2 человек из 6760 участников [85]. Другие возможные побочные эффекты, такие как повышение артериального давления или более серьезные сердечно-сосудистые реакции, главным образом связаны с применением для расширения зрачка раствора фенилэфрина.

Одной из главных характеристик ретинальных камер является угол съемки. Чем он больше, тем большая площадь глазного дна будет запечатлена на фотографии. В то же время более широкому углу фотосъемки соответствует меньшее увеличение изображения (рис. 2). В зависимости от конструкции на одних фундус-камерах фотографирование может выполняться с использованием разных углов съемки, на других — только одного, что, безусловно, менее удобно.

Возможность выполнения стереофотографирования сетчатки также зависит от устройства камеры. Способ, предложенный в 1964 г. L. Allen, предполагает смещение фундус-камеры из стороны в сторону для последовательной съемки сначала одного, а затем другого кадра, которые и составят стереопару [6]. Некоторые модели камер комплектуются так называемым стереосепаратором Allen'a, специально разработанным для облегчения стереосъемки. Существуют фундус-камеры, конструкция которых позволяет сразу получать оба кадра стереопары, а так как сокращается количество вспышек, существенно облегчается переносимость процедуры пациентом.

Вопрос о том, сколько и какие поля (области) сетчатки необходимо фотографировать, чтобы оценка диабетических изменений глазного дна была максимально эффективной, и сегодня остается открытым. До того как были предложены семь стандартных полей сетчатки, N. Oakley с соавт. в 1967 г. описали схему фотографирования девяти 30° полей сетчатки, из которых для определения тяжести ретинопатии использовались только три основных — верхне-височное, ниже-височное и носовое (рис. 3). По мнению авторов, сочетания этих полей было вполне достаточно, чтобы отразить состояние сетчатки наиболее достоверно [54].

³ DRS — Diabetic Retinopathy Study — Исследование [по изучению] диабетической ретинопатии

⁴ ETDRS — Early Treatment Diabetic Retinopathy Study — Исследование [по изучению] раннего лечения диабетической ретинопатии

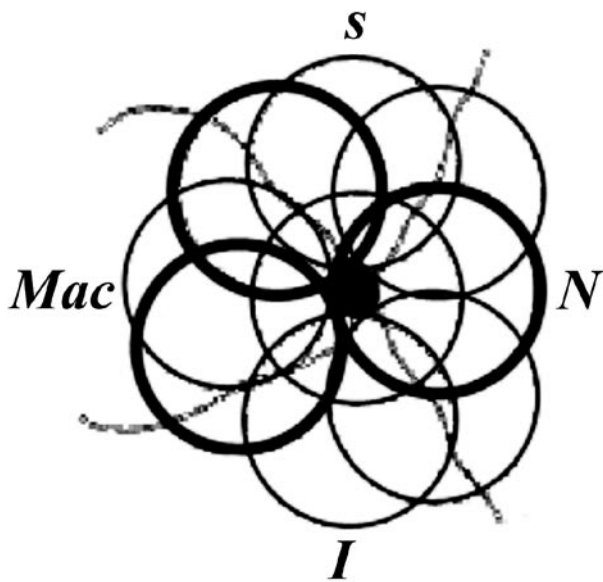


Рис. 3. Схема фотографирования девяти полей сетчатки (по N. Oakley, 1967) (жирной линией выделены основные поля для градации ДР)

Долгое время «золотым» стандартом для диагностики и определения тяжести ДР являлось семипольное стереофотографирование стандартных полей сетчатки, применявшееся в исследованиях DRS³ и ETDRS⁴ [14, 16, 17] (рис. 4). Несмотря на высокую информативность и воспроизводимость этой методики, ее использование в крупномасштабных скрининговых программах не является практичным [71]. Это связано с ее трудоемкостью, необходимостью иметь специальное оборудование и квалифициро-

ванный персонал, что, очевидно, требует значительных финансовых затрат. Кроме того, с точки зрения пациента, такая процедура отнимает много времени и зачастую трудно переносима. По этим причинам в настоящее время семипольное стереофотографирование глазного дна рассматривают или как стандарт для оценки других методов скрининга, или как способ мониторинга состояния сетчатки в широкомасштабных клинических исследованиях [11].

В качестве адекватной замены семипольному фотографированию было изучено множество других вариантов фотосъемки сетчатки, отличающихся главным образом количеством и расположением полей, а также углом обзора [68]. Основная задача сводилась к поиску «упрощенной» стратегии, при которой сохранялась бы высокая информативность метода.

S. E. Moss с соавт. (1989) исследовал, как влияет на чувствительность метода фотографирование меньшего числа стандартных 30° полей. При диагностике ПДР в двух полях сетчатки (стандартные поле 1 и поле 2) чувствительность составила 74 %, в то время как применение для градации ретинопатии четырех стандартных 30° полей (поля 1, 2, поле 3, охватывающее область височнее центра макулы, и поле 4, заключавшее верхне-височную область) увеличило этот показатель до 90 % [52].

По рекомендации E. M. Kohner и M. Porta (1992), для скрининга ДР можно применять фотографирование двух 45–50° полей сетчатки (рис. 5). Если имеющееся оборудование не позволяет выполнять такую

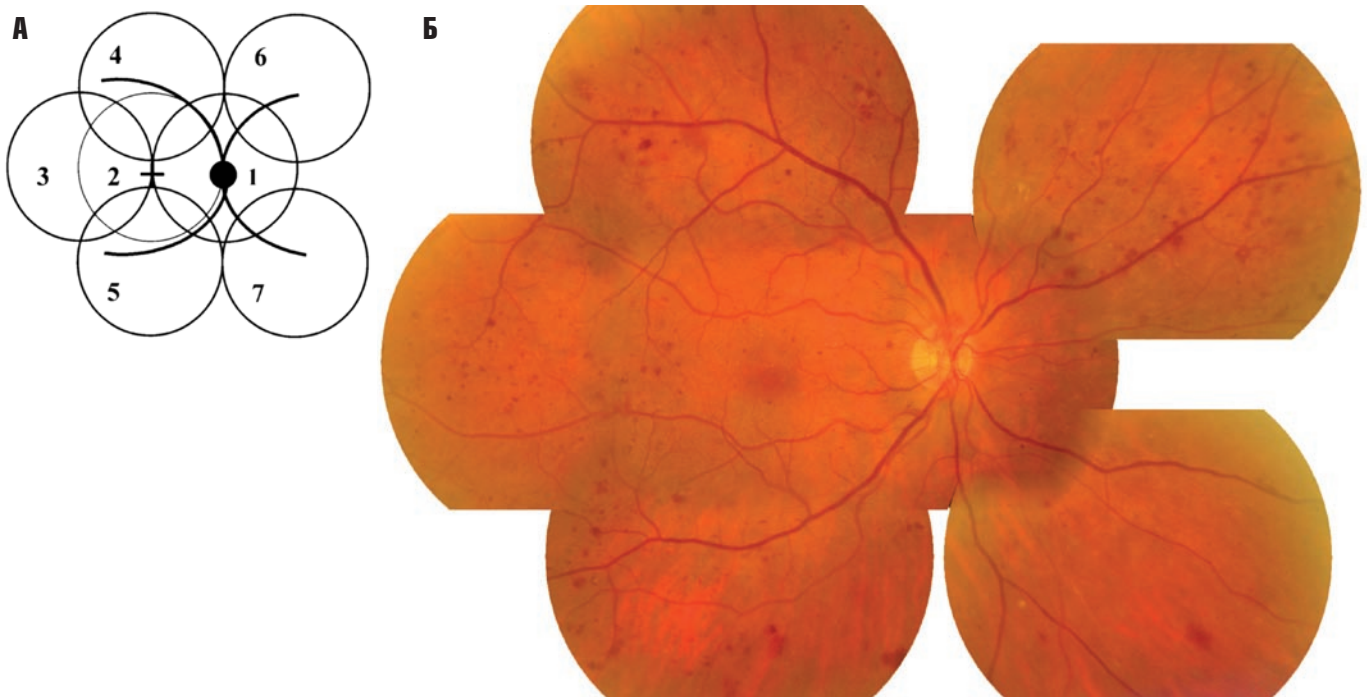


Рис. 4. Расположение полей при семипольном 35° фотографировании сетчатки.

А — схема, Б — цветная фотография

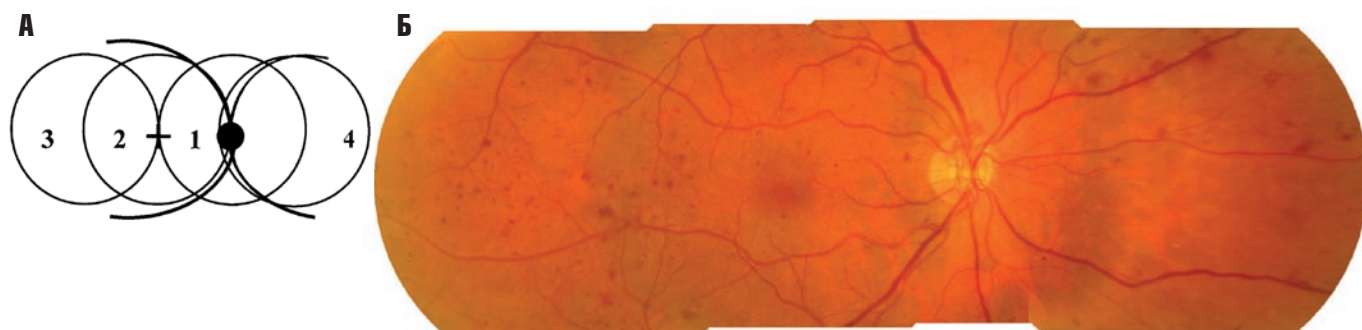


Рис. 5. Расположение полей при четырехпольном 35° фотографировании сетчатки

А — схема, Б — цветная фотография

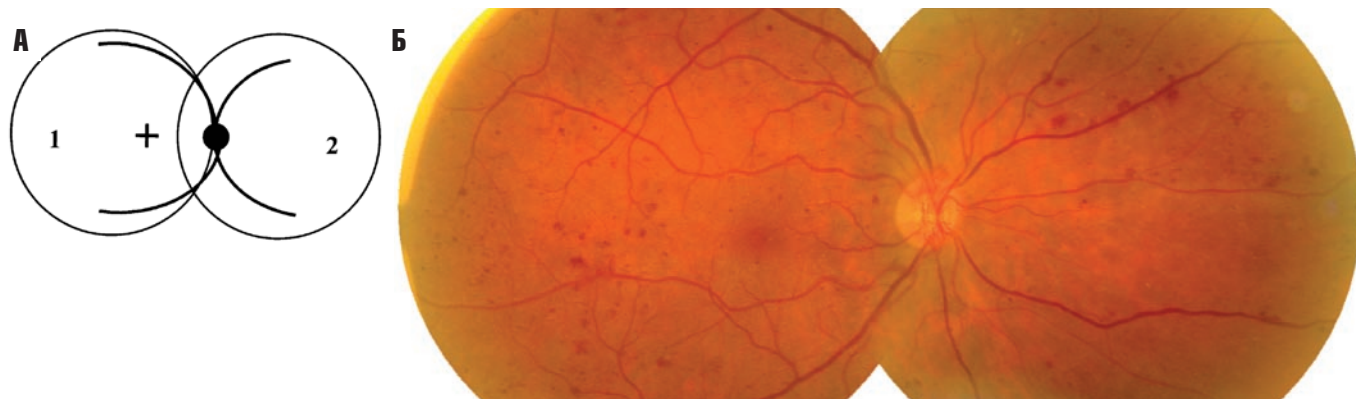


Рис. 6. Расположение полей при двухпольном 50° фотографировании сетчатки

А — схема, Б — цветная фотография

фотосъемку, ее может заменить фотографирование четырех 30° полей сетчатки (рис. 6) [41].

Двухпольное цифровое 45° фотографирование в исследовании Р. Н. Scanlon с соавт. (2003), оказалось высокоинформативным методом (чувствительность — 80,2 %, специфичность — 96,2 %, 1,5 % «не читаемых» фотографий) [64]. По данным J. A. Olson с соавт. (2003), чувствительность и специфичность двух 50° полей сетчатки в плане обнаружения умеренной или более тяжелой НПДР, а также макулярного отека или ПДР, составили 96 % и 89 % соответственно. Исследователями также был сделан вывод, что анализ только одного, макулярного, поля практически не отразился на эффективности метода (чувствительность — 95 %, специфичность — 89 %). Тем не менее фотографии значительного числа пациентов (11,9 %) имели неудовлетворительное качество, что было обусловлено в основном помутнениями хрусталика и недостаточным расширением зрачка [55]. По данным С. Stellingwerf с соавт. (2001), двухпольное 45° фотографирование глазного дна оказалось высокоэффективным способом диагностики угрожающей зрению ДР с чувствительностью 95,2 % и специфичностью 99,1 %. Совпадение результатов отмечалось в 80,8 % ($\kappa=0,71$). Неприемлемо низкое качество фотографий наблюдалось только в 1,3 % случаев [72].

По данным различных исследований, расположение макулярного поля при двухпольном 45–50°

фотографировании может варьироваться. Центр макулярного поля может располагаться между фовеа и ДЗН, совпадать с центром фовеа или быть несколько смещенным относительно нее в височную сторону [5, 39, 62]. По данным G. von Wendt с соавт. (2002), при фотографировании 45° макулярного поля было выявлено 79 % очагов неоваскуляризации сетчатки, когда центр поля был смещен от фовеа в височную сторону. Если центр поля совпадал с центральной ямкой или располагался между ДЗН и фовеа, новообразованные сосуды сетчатки были диагностированы в 73 % и 62 % соответственно [81].

По результатам оценки различных вариантов фотографирования сетчатки при скрининге ДР в Санкт-Петербурге наибольшая информативность наблюдалась при использовании модификации семипольного фотографирования. При этой методике выполнялась стереосъемка стандартных полей 1 и 2, остальные поля сетчатки фотографировались без стереоэффекта. При выявлении любых диабетических изменений глазного дна чувствительность и специфичность данного метода составляли 99,7 % и 100 % соответственно (κ Кохена равнялась 0,96). Эти же параметры при использовании четырехпольного 35° стереофотографирования равнялись 97,1 % и 100 %, при двухпольной 50° съемке без стереоэффекта — 95,3 % и 96,5 % соответственно (κ Кохена составляла соответственно 0,84, 0,76 и 0,74) [3, 4].

Ряд исследований был посвящен изучению эффективности применения однополюсной фотосъемки. Результаты большинства из них показывают, что фотографирование одного поля сетчатки обладает высокой чувствительностью (61–100 %) и специфичностью (75–100 %), но в частности для скрининга ДР, по мнению некоторых авторов, такой вариант фотографирования не пригоден [31, 34, 48, 50, 61, 75, 84].

Наиболее низкий показатель чувствительности (38 %) был получен Н. М. Herbert с соавт. (2003) [31]. Вероятно, недостаточная разрешающая способность цифрового фотографирования и расположение патологических изменений за пределами поля послужили причиной для большого числа ложноотрицательных результатов. В другом исследовании, несмотря на высокую чувствительность, выяснилось, что при анализе 60° фотографий сетчатки неоваскуляризация, обнаруженная при семипольном 30° стереофотографировании, была пропущена исследователями в 11,1 % случаев. Одни очаги неоваскуляризации располагались вне фотографируемого поля, а другие оказались плохо различимы из-за малого увеличения, присущего широкопольным снимкам [50].

Для съемки глазного дна можно использовать различные фотоматериалы. Фотографирование на пленку применяется в последнее время все реже. Следует отметить, что фотопленка обладает высокой разрешающей способностью, не уступающей некоторым современным цифровым камерам. Однако применение фотопленки замедляет процесс интерпретации результатов в связи с временными затратами на ее проявление, что значительно затягивает диагностику.

Этого недостатка лишены так называемые «мгновенные отпечатки» или моментальные фотоснимки типа Polaroid, использующие самопроявляющиеся фотоматериалы. Для фотографического скрининга ретинопатии их стали применять в 80-х годах XX века, и этот вариант казался перспективным [61]. Тем не менее, в связи с меньшей по сравнению с фотопленкой разрешающей способностью и потерей качества снимков из-за их обесцвечивания, фотоотпечатки Polaroid сейчас практически не используются [35, 58].

Архивирование фотопленки и фотоотпечатков требует выделения дополнительных помещений, создавая тем самым существенные трудности для реализации программы скрининга. Нельзя не отметить более высокие материальные затраты при использовании обычной фотографии, основную часть которой составляют стоимость фотопленки и ее проявления.

Цифровые технологии стали применять для фотосъемки глазного дна более двадцати лет назад. Тра-

диционное фотографирование сегодня практически полностью вытеснено цифровым. Его преимущества очевидны: мгновенное получение изображения глазного дна, которое можно сразу интерпретировать и сообщить результаты пациенту, возможность повторить съемку, если качество полученного изображения не удовлетворило оператора, отсутствие расходов на обработку пленки, удобство хранения и передачи информации заинтересованным специалистам, в том числе и по телекоммуникационным системам [20, 24, 47].

Эффективность цифровой диагностики диабетических изменений сетчатки определяется не только квалификацией эксперта, но и техническими характеристиками используемого оборудования. Важную роль играет разрешающая способность камеры, параметры монитора, формат записи изображения и степень его сжатия [8, 66]. В последние годы активно разрабатываются и совершенствуются системы автоматического анализа и количественной оценки изменений глазного дна. По данным некоторых исследователей, чувствительность таких методов может достигать 78–88 %, а специфичность — 84–100 % [12, 21, 27, 32, 43, 44, 69, 77]. Перспектива применения в ближайшем будущем систем автоматического анализа для скрининга ДР выглядит вполне реальной, если учесть проблему повышения утомляемости и снижения концентрации внимания экспертов, оценивающих фотоснимки, особенно при широкомасштабных программах обследования населения.

ФОТОГРАФИРОВАНИЕ С ПРИМЕНЕНИЕМ СВЕТОФИЛЬТРОВ

В 1943 г. В. Л. Ногескер было показано, что гемоглобин наилучшим образом поглощает лучи синего-зеленого спектра. F. C. Delory с соавт. (1977) и N. M. Ducrey с соавт. (1979), исследуя нормальные и патологические структуры глазного дна с помощью монохроматической офтальмоскопии и фотографирования, выяснили, что контрастность сосудов сетчатки была наилучшей при длине волны 540–570 нм [13, 15]. Поэтому использование монохроматического зеленого фильтра (часто называемого бескрасным) усиливает контрастность сосудов сетчатки и других гемоглобинсодержащих структур, таких как микроаневризмы, кровоизлияния, ИРМА, венозные аномалии и новообразованные сосуды. В исследовании Т. Hellstedt с соавт. (1996) микроаневризмы выявляли в два раза чаще на фотографиях, выполненных в бескрасном свете, чем на цветных фотоснимках [29]. По данным G. von Wendt с соавт. (1999), эксперты легче определяли минимальные признаки ретинопатии, микроаневризмы и кровоиз-

лияния на «бескрасных» фотографиях, просматриваемых в черно-белой гамме [80]. Авторы подчеркивают значимость этого преимущества монохромной фотографии, так как количество «красных точек» (микроаневризм) имеет прогностическое значение для оценки прогрессирования ретинопатии [40, 42]. Эффективность фотографирования в бескрасном свете подтверждается в других исследованиях, в которых оно выполнялось с помощью цифровой камеры и сравнивалось с цветными слайдами [30, 48, 82]. Тем не менее, мелкие пигментированные очаги или артефакты, связанные с загрязненностью фотографической оптики, могут быть неправильно интерпретированы на черно-белых изображениях как патологические изменения сетчатки, усиливая таким образом степень тяжести ретинопатии. При сниженной прозрачности оптических сред качество монохромных снимков страдает меньше по сравнению с цветными фотографиями. Современные цифровые системы анализа изображений позволяют просматривать изображения как в полноцветном варианте, так и в режиме бескрасного света. Необходимо использовать такие возможности для повышения диагностической ценности фотографического метода скрининга.

Ранняя диагностика клинически значимых диабетических изменений сетчатки является одной из основных проблем в профилактике слепоты вследствие СД. К сожалению, даже в городах с развитой системой медицинской помощи ДР очень часто выявляется в запущенных стадиях, что значительно снижает эффективность лечения. Единственным выходом из этой ситуации является широкое внедрение скрининговых программ в практическое здравоохранение. Фотографические цифровые методы диагностики ДР наиболее приемлемы для решения задачи ее раннего выявления, поскольку позволяют значительно расширить охват группы риска и использовать возможности телемедицины. При помощи этих технологий существенно облегчается архивирование изображений, а, следовательно, создание адекватной базы данных по ретинопатии, без которой затруднена правильная оценка эпидемиологической ситуации.

Тем не менее, использование цифровых фотографических методик скрининга ДР требует на начальном этапе больших материальных вложений за счет высокой стоимости оборудования. Поэтому еще долгое время в нашей стране прямая офтальмоскопия и биомикроскопия сетчатки останутся наиболее распространенными способами выявления изменений глазного дна диабетического генеза благодаря низкой стоимости и приемлемым чувствительности и специфичности этих методов обследования.

СПИСОК ЛИТЕРАТУРЫ

1. Астахов Ю. С., Шадричев Ф. Е., Лисочкина А. Б. Диабетическая ретинопатия (тактика ведения пациентов) // Клиническая офтальмология. — 2004. — Т. 5, № 2. — С. 85–92.
2. Скоробогатова Е. С. Инвалидность по зрению вследствие сахарного диабета. — М.: Медицина, 2003. — 208 с.
3. Шкляров Е. Б., Григорьева Н. Н., Шадричев Ф. Е., Астахов Ю. С. Новые технологии визуализации диабетических изменений сетчатки // Сахарный диабет. — 2008. — № 3 (40). — С. 28–30.
4. Шкляров Е. Б. Сравнительный анализ различных методов скрининга диабетических изменений сетчатки: Автореф. дис. ... канд. мед. наук. — СПб., 2008. — 19 с.
5. Aldington S. J., Kohner E. M., Meuer S. et al. Methodology for retinal photography and assessment of diabetic retinopathy: the EURODIAB IDDM complications study // Diabetologia. — 1995. — Vol. 38. — P. 437–444.
6. Allen L. Ocular fundus photography // Am J Ophthalmol. — 1964. — Vol. 17. — P. 13–28.
7. Awh C. C., Cupples H. P., Javitt J. C. Improved detection and referral of patients with diabetic retinopathy by primary care physicians. Effectiveness of education // Arch Intern Med. — 1991. — Vol. 151, N 7. — P. 1405–1408.
8. Basu A., Kamal A. D., Illahi W. et al. Is digital image compression acceptable within diabetic retinopathy screening? // Diabetic Medicine. — 2003. — Vol. 20. — P. 766–771.
9. Burnett S., Hurwitz B., Davey C. et al. The implementation of prompted retinal screening for diabetic eye disease by accredited optometrists in an inner-city district of North London: a quality of care study // Diabetic Medicine. — 1998. — Vol. 15. — Suppl. 3. — P. 38–43.
10. Buxton M. J., Sculpher M. J., Ferguson B. A. et al. Screening for treatable diabetic retinopathy: a comparison of different methods // Diabetic Medicine. — 1991. — Vol. 8. — P. 371–377.
11. Ciulla T. A., Amador A. G., Zinman B. Diabetic retinopathy and diabetic macular edema: pathophysiology, screening, and novel therapies // Diabetes Care. — 2003. — Vol. 26, N 9. — P. 2653–2664.
12. Cree M. J., Olson J. A., McHardy K. C. et al. A fully automated comparative microaneurysm digital detection system // Eye. — 1997. — Vol. 11. — P. 622–638.
13. Delori F. C., Gragoudas E. S., Francisco R. et al. Monochromatic ophthalmoscopy and fundus photography. The normal fundus // Arch Ophthalmol. — 1977. — Vol. 95. — P. 861–868.
14. Diabetic Retinopathy Study Research Group. DRS Report Number 7: A modification of the Airlie House classification of diabetic retinopathy // Invest Ophthalmol Vis Sci. — 1981. — Vol. 21. — P. 210–226.
15. Ducrey N. M., Delori F. C., Gragoudas E. S. Monochromatic ophthalmoscopy and fundus photography. II. The pathological fundus // Arch Ophthalmol. — 1979. — Vol. 97. — P. 288–293.
16. Early Treatment Diabetic Retinopathy Study Research Group. Fundus photographic risk factors for progression of diabetic retinopathy. ETDRS report number 12 // Ophthalmology. — 1991. — Vol. 98. — P. 823–833.

17. Early Treatment Diabetic Retinopathy Study Research Group. Grading diabetic retinopathy from stereoscopic color fundus photographs — an extension of the modified Airlie House classification. ETDRS report number 10 // *Ophthalmology*. — 1991. — Vol. 98. — P. 786–806.
18. Finlay R., Griffiths J., Jackson G. et al. Can general practitioners screen their own patients for diabetic retinopathy? // *Health Trends*. — 1991. — Vol. 23. — P. 104–105.
19. Forrest R. D., Jackson C. A., Yudkin J. S. Screening for diabetic retinopathy — comparison of a nurse and a doctor with retinal photography // *Diabetes Res*. — 1987. — Vol. 5. — P. 39–42.
20. Fransen S. R., Leonard–Martin T. C., Feuer W. J., Hildebrand P. L. Clinical evaluation of patients with diabetic retinopathy: accuracy of the Inoveon diabetic retinopathy–3DT system // *Ophthalmology*. — 2002. — Vol. 109. — P. 595–601.
21. Gardner G. G., Keating D., Williamson T. H. et al. Automatic detection of diabetic retinopathy using an artificial neural network: a screening tool // *Br J Ophthalmol*. — 1996. — Vol. 80. — P. 940–944.
22. Gehrs K. M., Chong L. P., Gusman G. et al. Can we educate primary care physicians about diabetic retinopathy after graduation? Preliminary results of the diabetic retinopathy education study // *Invest Ophthalmol Vis Sci*. — 1993. — Vol. 34. — P. S1182.
23. Gibbins R. L., Owens D. R., Allen J. C., Eastman L. Practical application of the European Field Guide in screening for diabetic retinopathy by using ophthalmoscopy and 35 mm retinal slides // *Diabetologia*. — 1998. — Vol. 41. — P. 59–64.
24. Gomez-Ulla F., Fernandez M. I., Gonzalez F. et al. Digital retinal images and teleophthalmology for detecting and grading diabetic retinopathy // *Diabetes Care*. — 2002. — Vol. 25. — P. 1384–1389.
25. Griffith S. P., Freeman W. L., Shaw C. J. et al. Screening for diabetic retinopathy in a clinical setting: a comparison of direct ophthalmoscopy by primary care physicians with fundus photography // *J Fam Pract*. — 1993. — Vol. 37. — P. 49–56.
26. Hammond C. J., Shackleton J., Flanagan D. W. et al. Comparison between an ophthalmic optician and ophthalmologist in screening for diabetic retinopathy // *Eye*. — 1996. — Vol. 10. — P. 107–112.
27. Hansen A. B., Hartvig N. V., Jensen M. S. Diabetic retinopathy screening using digital non–mydriatic fundus photography and automated image analysis // *Acta Ophthalmol Scand*. — 2004. — Vol. 82. — P. 666–672.
28. Harding S. P., Broadbent D. M., Neoh C. et al. Sensitivity and specificity of photography and direct ophthalmoscopy in screening for sight–threatening eye disease: the Liverpool Diabetic Eye Study // *BMJ*. — 1995. — Vol. 311. — P. 1131–1135.
29. Hellstedt T., Vesti E., Immonen I. Identification of individual microaneurysms: a comparison between fluorescein angiograms and red–free and colour photographs // *Graefes Arch Clin Exp Ophthalmol*. — 1996. — Vol. 234. — P. S13–S17.
30. Henricsson M., Karlsson C., Ekholm L. et al. Colour slides or digital photography in diabetes screening — a comparison // *Acta Ophthalmol Scand*. — 2000. — Vol. 78. — P. 164–168.
31. Herbert H. M., Jordan K., Flanagan D. W. Is screening with digital imaging using one retinal view adequate? // *Eye*. — 2003. — Vol. 17. — P. 497–500.
32. Hipwell J. H., Strachan F., Olson J. A. et al. Automated detection of microaneurysms in digital red–free photographs: a diabetic retinopathy screening tool // *Diabetic Medicine*. — 2000. — Vol. 17. — P. 588–594.
33. Hutchinson A., McIntosh A., Peters J. et al. Effectiveness of screening and monitoring tests for diabetic retinopathy — a systematic review // *Diabetic Medicine*. — 2000. — Vol. 17. — P. 495–506.
34. Joannou J., Kalk W. J., Mahomed I. et al. Screening for diabetic retinopathy in South Africa with 60 degrees retinal colour photography // *J Intern Med*. — 1996. — Vol. 239. — P. 43–47.
35. Jones D., Dolben J., Owens D. R. et al. Non–mydriatic Polaroid photography in screening for DR: evaluation in a clinical setting // *BMJ*. — 1988. — Vol. 296. — P. 1029–1030.
36. Kalm H., Egertsen R., Blohme G. Non–stereo fundus photography as a screening procedure for diabetic retinopathy among patients with type II diabetes. Compared with 60D enhanced slit–lamp examination // *Acta Ophthalmol (Copenh)*. — 1989. — Vol. 67, N 5. — P. 546–553.
37. King H., Aubert R. E., Herman V. H. Global burden of diabetes, 1995–2025: prevalence, numerical estimates, and projections // *Diabetes Care*. — 1998. — Vol. 21. — P. 1414–1431.
38. Kinyoun J. L., Martin D. C., Fujimoro W. Y. et al. Ophthalmoscopy versus fundus photography for detecting and grading diabetic retinopathy // *Invest Ophthalmol Vis Sci*. — 1992. — Vol. 33. — P. 1888–1893.
39. Klein R., Klein B. E. K., Neider M. W. et al. Diabetic retinopathy as detected using ophthalmoscopy, a nonmydriatic camera and a standard fundus camera // *Ophthalmology*. — 1985. — Vol. 92. — P. 485–491.
40. Klein R., Meuer S. M., Moss S. E. et al. The relationship of retinal microaneurysm counts to the 4–year progression of diabetic retinopathy. // *Arch Ophthalmol*. — 1989. — Vol. 107. — P. 1780–1785.
41. Kohner E. M., Porta M. Screening for diabetic retinopathy in Europe: a field guide–book. World Health Organization, Regional Office for Europe, Copenhagen. — 1992. — P. 1–51.
42. Kohner E. M., Stratton I. M., Aldington S. J. et al. Microaneurysms in the development of diabetic retinopathy (UKPDS 42). UK Prospective Diabetes Study Group // *Diabetologia*. — 1999. — Vol. 42. — P. 1107–1112.
43. Larsen M., Godt J., Larsen N. et al. Automated detection of fundus photographic red lesions in diabetic retinopathy. // *Invest Ophthalmol Vis Sci*. — 2003. — Vol. 44, N 2. — P. 761–766.
44. Larsen N., Godt J., Grunkin M. et al. Automated detection of diabetic retinopathy in a fundus photographic screening population // *Invest Ophthalmol Vis Sci*. — 2003. — Vol. 44, N 2. — P. 767–771.
45. Lee V. S., Kingsley R. M., Lee E. T. et al. The diagnosis of diabetic retinopathy: ophthalmoscopy versus fundus photography // *Ophthalmology*. — 1993. — Vol. 100. — P. 1504–1512.

46. Leese G. P., Tesfaye S., Dengler-Harles M. et al. Screening for diabetic eye disease by optometrists using slit lamps // *J R Coll Physicians Lond.* — 1997. — Vol. 31, N 1. — P. 65–69.
47. Liesenfeld B., Kohner E., Piehlmeier W. et al. A telemedical approach to the screening of diabetic retinopathy: digital fundus photography // *Diabetes Care.* — 2000. — Vol. 23. — P. 345–348.
48. Lin D. Y., Blumenkranz M. S., Brothers R. J. et al. The sensitivity and specificity of single-field nonmydriatic monochromatic digital fundus photography with remote image interpretation for diabetic retinopathy screening: a comparison with ophthalmoscopy and standardized mydriatic color photography // *Am J Ophthalmol.* — 2002. — Vol. 134. — P. 204–213.
49. Massin P., Erginay A., Ben Mehidi A. et al. Evaluation of a new non-mydriatic digital camera for detection of diabetic retinopathy // *Diabetic Medicine.* — 2003. — Vol. 20. — P. 635–641.
50. Møller F., Hansen M., Sjolie A. K. Is one 60° fundus photograph sufficient for screening of proliferative diabetic retinopathy? // *Diabetes Care.* — 2002. — Vol. 24. — P. 2083–2085.
51. Moss S. E., Klein R., Kessler S. D. et al. Comparison between ophthalmoscopy and fundus photography in determining severity of diabetic retinopathy // *Ophthalmology.* — 1985. — Vol. 92. — P. 62–67.
52. Moss S. E., Meuer S. M., Klein R. et al. Are seven standard photographic fields necessary for classification of diabetic retinopathy? // *Invest Ophthalmol Vis Sci.* — 1989. — Vol. 30. — P. 823–828.
53. Murgatroyd H., Elligford A., Cox A. et al. Effect of mydriasis and different field strategies on digital image screening of diabetic eye disease // *Br J Ophthalmol.* — 2004. — Vol. 88. — P. 920–924.
54. Oakley N., Hill D. W., Joplin G. F. et al. Diabetic retinopathy. The assessment of severity and progress by comparison with a set of standard fundus photographs // *Diabetologia.* — 1967. — Vol. 3. — P. 402–405.
55. Olson J. A., Strachan F. M., Hipwell J. H. et al. A comparative evaluation of digital imaging, retinal photography and optometrist examination in screening for diabetic retinopathy // *Diabetic Medicine.* — 2003. — Vol. 20. — P. 528–534.
56. Owens D. R., Gibbins R. L., Lewis P. A. et al. Screening for diabetic retinopathy by general practitioners: ophthalmoscopy or retinal photography as 35 mm colour transparencies? // *Diabetic Medicine.* — 1998. — Vol. 15. — P. 170–175.
57. Pandit R. J., Taylor R. Mydriasis and glaucoma: exploding the myth. A systematic review // *Diabetic Medicine.* — 2000. — Vol. 17. — P. 693–699.
58. Pardhan S., Gilchrist J. Comparison of non-stereo polaroids and slides in detection of diabetic retinopathy // *Acta Ophthalmol (Copenh).* — 1991. — Vol. 69. — P. 586–590.
59. Paton R. C., Logan C. J. Polaroid non-mydriatic retinal photography // *BMJ.* — 1985. — Vol. 291. — P. 1649.
60. Prasad S., Kamath G. G., Jones K. et al. Effectiveness of optometrist screening for diabetic retinopathy using slit-lamp biomicroscopy // *Eye.* — 2001. — Vol. 15. — P. 595–601.
61. Pugh J. A., Jacobson J. M., van Heuven W. A. et al. Screening for diabetic retinopathy. The wideangle retinal camera // *Diabetes Care.* — 1993. — Vol. 16. — P. 889–895.
62. Retinopathy Working Party. A protocol for screening for diabetic retinopathy in Europe // *Diabetic Medicine.* — 1991. — Vol. 8. — P. 263–267.
63. Ryder R. E., Vora J. P., Atiea J. A. et al. Possible new method to improve detection of diabetic retinopathy: Polaroid non-mydriatic retinal photography // *BMJ.* — 1985. — Vol. 291, N 2. — P. 1256–1257.
64. Scanlon P. H., Malhotra R., Greenwood R. H. et al. Comparison of two reference standards in validating two field mydriatic digital photography as a method of screening for diabetic retinopathy // *Br J Ophthalmol.* — 2003. — Vol. 87. — P. 1258–1263.
65. Schachat A. P., Hyman L., Leske M. C. et al. Comparison of diabetic retinopathy detection by clinical examinations and photograph gradings // *Arch Ophthalmol.* — 1993. — Vol. 111. — P. 1064–1070.
66. Scholl H. P., Dandekar S. S., Peto T. et al. What is lost by digitizing stereoscopic fundus color slides for macular grading in age-related maculopathy and degeneration? // *Ophthalmology.* — 2004. — Vol. 111, N 1. — P. 125–132.
67. Sharp P. F., Olson J., Strachan F. et al. The value of digital imaging in diabetic retinopathy // *Health Technol Assess.* — 2003. — Vol. 7, N 30. — P. 1–119.
68. Shiba T., Yamamoto T., Seki U. et al. Screening and follow-up of diabetic retinopathy using a new mosaic 9-field fundus photography system // *Diabetes Res Clin Pract.* — 2002. — Vol. 55. — P. 49–59.
69. Sinthanayothin C., Boyce J. F., Williamson T. H. et al. Automated detection of diabetic retinopathy on digital fundus images // *Diabetic Medicine.* — 2002. — Vol. 19. — P. 105–112.
70. Siu S. C., Ko T. C., Wong K. W., Chan W. N. Effectiveness of non-mydriatic retinal photography and direct ophthalmoscopy in detecting diabetic retinopathy // *Hong Kong Med J.* — 1998. — Vol. 4. — P. 367–370.
71. Stefansson E., Bek T., Porta M. et al. Screening and prevention of diabetic blindness // *Acta Ophthalmol Scand.* — 2000. — Vol. 78. — P. 374–385.
72. Stellingwerf C., Hardus P. L., Hooymans J. M. Two-field photography can identify patients with vision-threatening diabetic retinopathy: a screening approach in the primary care setting // *Diabetes Care.* — 2001. — Vol. 24. — P. 2086–2090.
73. Sussman E. J., Tsiaras W. G., Soper K. A. Diagnosis of diabetic eye disease // *JAMA.* — 1982. — Vol. 247. — P. 3231–3234.
74. Talks S. J., Tsaloumas M., Mission G. P., Gibson J. M. Angle closure glaucoma and diagnostic mydriasis // *Lancet.* — 1993. — Vol. 342. — P. 1493–1494.
75. Taylor D. J., Fisher J., Jacob J. et al. The use of digital cameras in a mobile retinal screening environment // *Diabetic Medicine.* — 1999. — Vol. 16. — P. 680–686.
76. Taylor R., Lovelock L., Tunbridge W. M. et al. Comparison of non-mydriatic retinal photography with ophthalmoscopy in 2159 patients: mobile retinal camera study // *BMJ.* — 1990. — Vol. 3011. — P. 1243–1247.
77. Teng T., Lefley M., Claremont D. Progress towards automated diabetic ocular screening: a review of image analysis and intelligent

- systems for diabetic retinopathy // *Med Biol Eng Comput.* — 2002. — Vol. 40. — P. 2–13.
78. *Tu K. L., Palimar P., Sen S. et al.* Comparison of optometry vs digital photography screening for diabetic retinopathy in a single district // *Eye.* — 2004. — Vol. 18, N 1. — P. 3–8.
79. *Verma L., Prakash G., Tewari H. K. et al.* Screening for diabetic retinopathy by nonophthalmologists: an effective public health tool // *Acta Ophthalmol Scand.* — 2003. — Vol. 81. — P. 373–377.
80. *von Wendt G., Heikkilä K., Summanen P.* Assessment of diabetic retinopathy using two-field 60 degrees fundus photography. A comparison between red-free, black-and-white prints and colour transparencies // *Acta Ophthalmol Scand.* — 1999. — Vol. 77. — P. 638–647.
81. *von Wendt G., Heikkilä K., Summanen P.* Detection of retinal neovascularizations using 45 degrees and 60 degrees photographic fields with varying 45 degrees fields simulated on a 60 degrees photograph // *Acta Ophthalmol Scand.* — 2002. — Vol. 80. — P. 372–378.
82. *von Wendt G., Summanen P., Hallnäs K. et al.* Detection of diabetic retinopathy: a comparison between red-free digital images and colour transparencies // *Graefe's Arch Clin Exp Ophthalmol.* — 2005. — Vol. 243. — P. 427–432.
83. *Warburton T. J., Hale P. J., Dewhurst J. A.* Evaluation of a local optometric diabetic retinopathy screening service // *Diabetic Medicine.* — 2004. — Vol. 21, N 6. — P. 632–635.
84. *Williams R., Nussey S., Humphry R. et al.* Assessment of non-mydratric fundus photography in detection of diabetic retinopathy // *BMJ.* — 1986. — Vol. 293. — P. 1140–1142.
85. *Wolfs R. C., Grobbee D. E., Hofman A. et al.* Risk of acute angle-closure glaucoma after diagnostic mydriasis in nonselected subjects: the Rotterdam Study // *Invest Ophthalmol Vis Sci.* — 1997. — Vol. 38. — P. 2683–2687.
86. World Health Organization. Fact sheet №312 — 2009. — URL: <http://www.who.int/mediacentre/factsheets/fs312/en/index.html> (дата обращения: 7 декабря 2009 г.)
87. *Zimmet P.* Globalization, coca-colonization and the chronic disease epidemic: can the doomsday scenario be averted? // *J Intern Med.* — 2000. — Vol. 247. — P. 301–310.

DIABETIC RETINOPATHY SCREENING: FROM OPHTHALMOSCOPY TO DIGITAL PHOTOGRAPHY

Shadrichev F. E., Shkliarov E. B., Grigorieva N. N.

✧ **Summary.** Social and economic significance of diabetic retinopathy as of main cause of blindness in working-age population is beyond question. In different countries, great attention is paid to diabetic retinopathy screening programs. Their cost-effectiveness was proved by many studies. One of the main criteria of screening feasibility is adequate diagnostic test availability. Principal diabetic retinopathy screening methods are direct ophthalmoscopy, retinal biomicroscopy, and fundus photography.

✧ **Key words:** diabetic retinopathy; screening; direct ophthalmoscopy; retinal biomicroscopy; fundus photography.

Сведения об авторах:

Шадричев Федор Евгеньевич — к. м. н., заведующий офтальмологическим отделением. Санкт-Петербургский территориальный диабетологический центр. 194354, Санкт-Петербург, ул. Сикейроса, д. 10Д. E-mail: shadrichev_dr@mail.ru.

Шкляров Евгений Борисович — к. м. н., врач. Офтальмологическое отделение. Санкт-Петербургский территориальный диабетологический центр. 194354, Санкт-Петербург, ул. Сикейроса, д. 10Д. E-mail: eyelong77@mail.ru.

Григорьева Нюргюяна Николаевна — к. м. н., врач. Офтальмологическое отделение. Санкт-Петербургский территориальный диабетологический центр. 194354, Санкт-Петербург, ул. Сикейроса, д. 10Д. E-mail: grinur@mail.ru.

Shadrichev Fedor Evgenievich — MD, candidate of medical science, head of the ophthalmology department. St. Petersburg territorial diabetology center. 194354, St. Petersburg, Sikeiros str., 10. E-mail: shadrichev_dr@mail.ru.

Shkliarov Evgeniy Borisovich — MD, candidate of medical science, ophthalmologist, St. Petersburg territorial diabetology center. 194354, St. Petersburg, Sikeiros str., 10. E-mail: eyelong77@mail.ru.

Grigorieva Niurguyana Nikolaevna — MD, candidate of medical science, ophthalmologist, St. Petersburg territorial diabetology center. 194354, St. Petersburg, Sikeiros str., 10. E-mail: grinur@mail.ru.