



МАКУЛЯРНЫЕ ПАТТЕРН-ДИСТРОФИИ

УДК 617.735
ГРНТИ 76.29.56
БАК 14.00.08

© Ф. Е. Шадричев¹, Н. Н. Григорьева¹, В. В. Рахманов²,
Д. А. Яровой², Е. Б. Шкляров¹

¹ Санкт-Петербургский территориальный диабетологический центр, Санкт-Петербург

² Кафедра офтальмологии с клиникой СПбГМУ им. академика И. П. Павлова, Санкт-Петербург

✧ **Ключевые слова:** паттерн-дистрофия, вителлиформная дистрофия взрослых, ретикулярная дистрофия.

Паттерн-дистрофии — это группа наследственных клинически гетерогенных макулярных дистрофий, характеризующаяся поражениями пигментного эпителия сетчатки (ПЭС). В зависимости от характера распределения пигмента выделяют несколько клинических форм паттерн-дистрофии: вителлиформная дистрофия взрослых, паттерн-дистрофия в виде «крыльев бабочки», ретикулярная дистрофия, «fundus pulverulentus», сопровождающаяся грубой пигментной крапчатостью в макулярной зоне, мультифокальная паттерн-дистрофия.

ГЕНЕТИКА

Большинство случаев паттерн-дистрофии наследуется по аутосомно-доминантному типу. В то же время имеется значительное количество спорадических случаев этого заболевания.

Наиболее часто причиной развития различных форм паттерн-дистрофии являются мутации в гене периферина/RDS (6p21.1). Кодированный данным геном белок периферин представляет собой мембранный гликопротеин и образует комплекс с белком ROM1 на наружных сегментах фоторецепторов. Функции его пока еще не до конца изучены. Предполагают, что он может участвовать в процессах стабилизации мембран наружных сегментов фоторецепторов. Мутации в этом гене приводят к различным формам дистрофий сетчатки: пигментной дегенерации сетчатки, паттерн-дистрофии, синдрому желтопятнистого глазного дна (fundus flavimaculatus) [4, 15].

Ряд клинических форм паттерн-дистрофии ассоциирован с мутациями в гене VMD2 (11q12-q13) [1, 8, 12]. В большинстве случаев (96 %) мутации в данном гене являются причиной развития болезни Беста.

Также описаны случаи митохондриального наследования паттерн-дистрофии. Болезни, вызванные мутациями в ДНК митохондрий, наследуются по материнской линии. Типично присутствие мутаций только в части молекул мтДНК (гетероплазмия),

доля которых варьируется в разных тканях. Поэтому характерной является разная клиническая картина болезни у пациентов с разными родословными, а также у членов одной семьи, несущих одинаковые мутации в мтДНК.

КЛИНИЧЕСКИЕ ПРОЯВЛЕНИЯ

Основным клиническим проявлением паттерн-дистрофии является отложение депозитов желто-оранжевого цвета в макулярной зоне, представляющих собой липофусцин. Эти отложения в большинстве случаев группируются в виде различных узоров из точек, линий и ветвящихся фигур, которые могут со временем сливаться в сеть. На ранних стадиях обычно выявляется легкая дисперсия пигмента в макулярной зоне.

Вителлиформная дистрофия взрослых была впервые описана J. D. M. Gass в 1974 г. как болезнь Беста с поздним началом. Заболевание выявляется в возрасте 35–55 лет. Пациенты с этой формой паттерн-дистрофии обычно обращаются с симптомами затуманивания зрения или небольшими метаморфопсиями и достаточно долго имеют высокую остроту зрения. При офтальмоскопии, как правило, обнаруживаются двусторонние, симметричные вителлиформные очаги размером от 0,5 до 1 диаметра диска зрительного нерва (ДЗН) желтоватого цвета с ровными и четкими границами. Эти фокусы характеризуется аутофлюоресценцией и экранированием флюоресценции на ранних фазах флюоресцентной ангиографии (ФАГ). В дальнейшем при ангиографии с флюоресцеином характерно прогрессивное прокрашивание очага с нарастающей гиперфлюоресценцией.

Электроретинограмма (ЭРГ) нормальная или субнормальная.

Оптическая когерентная томография обнаруживает гиперрефлективное образование на уровне пигментного эпителия.

Паттерн-дистрофия в виде «крыльев бабочки» впервые была описана A. F. Deutman в 1970 г. [4].

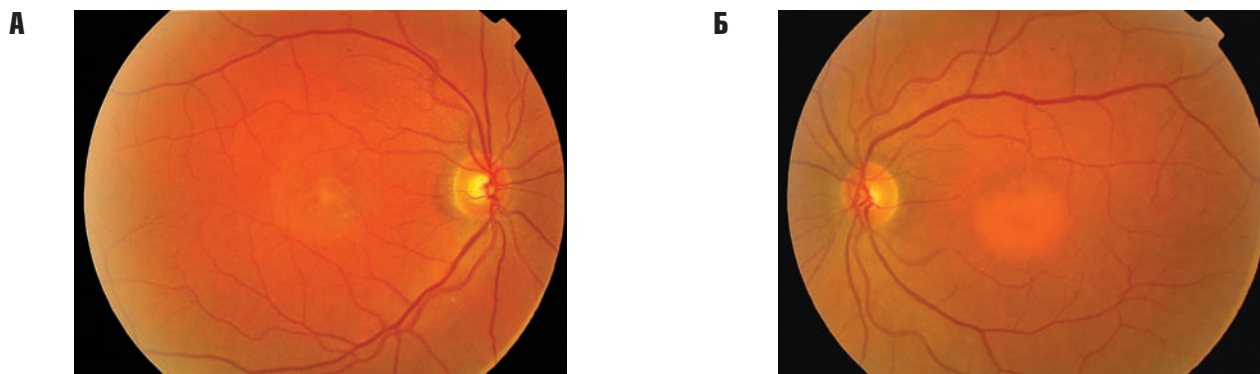

Рис. 1. Цветная фотография глазного дна OD (А) и OS (Б)

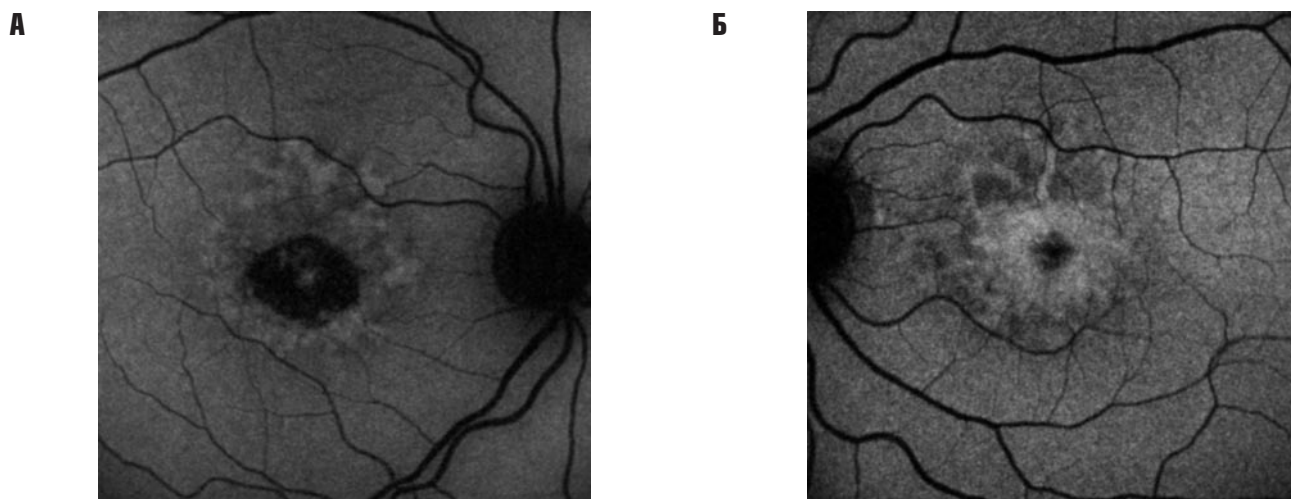


Рис. 2. Исследование аутофлюоресценции глазного дна OD (А) и OS (Б)

Для этой формы характерно своеобразное отложение депозитов в макулярной зоне. Также может обнаруживаться мелкодисперсная диспигментация на периферии. Чаще всего эти изменения достаточно медленно прогрессируют и приводят к снижению зрения в поздних стадиях за счет атрофических изменений в макулярной зоне.

Ретикулярная дистрофия была впервые описана в 1950 г. Н. Sjögren [13]. Начинается заболевание с легкой дисперсии пигмента в макулярной зоне с постепенным формированием паттерна в виде «рыболовной сети». В остальном данная клиническая форма схожа с описанными ранее.

Паттерн-дистрофия при мутации A3243G в мтДНК описана в рамках синдромов MIDD (Maternally Inherited Diabetes and Deafness — наследуемые по материнской линии сахарный диабет и глухота), включает в себя, помимо дистрофии сетчатки, сахарный диабет и глухоту, и MELAS (Mitochondrial myopathy, Encephalopathy, Lactic acidosis, Stroke-like episodes — митохондриальная миопатия, энцефалопатия, лактоацидоз, инсультоподобные эпизоды). Кроме этого имеются данные о связи этой мутации с развитием других состояний: прогрессирующей наружной

офтальмоплегией, кардиомиопатией, почечной недостаточностью и др. [7, 9, 11].

Паттерн-дистрофия проявляется в таких случаях в виде концентричных очагов перифовеолярной дистрофии или характеризуется общими для других форм дистрофии проявлениями [2].

Основной причиной снижения зрения при различных формах паттерн-дистрофии является развитие хориоретинальной атрофии в макулярной зоне или субретинальной неоваскуляризации [5].

Большинство исследователей признает, что выделение различных клинических форм заболевания условно, так как они представляют собой стадии одного и того же процесса [14]. Так, С. Piccolino с соавт. описали естественное развитие паттерн-дистрофии на протяжении 10 лет [10]. При этом на разных временных этапах определялись признаки дистрофии в виде «крыльев бабочки», ретикулярной и макроретикулярной дистрофии, а также макулярной дистрофии Беста.

G. Giuffrè с соавторами были описаны члены семьи, у каждого из которых наблюдались различные формы дистрофии на двух глазах [6].

За последнее время в литературе представлено большое количество клинических случаев, демонстрирующих наличие различных форм паттерн-дист-

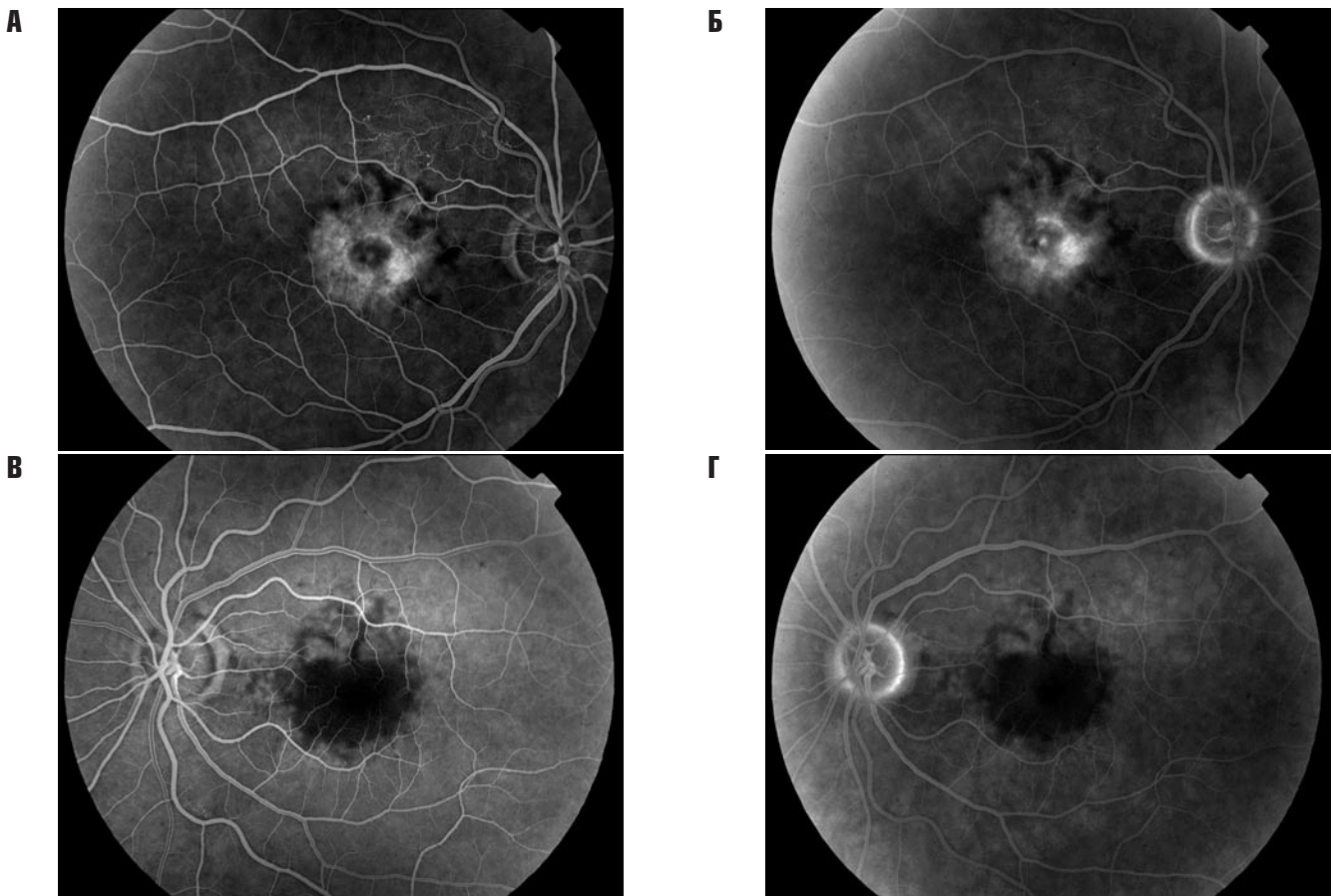


Рис. 3. Ранняя и поздняя фазы флюоресцентной ангиографии OD (А, Б) и OS (В, Г)

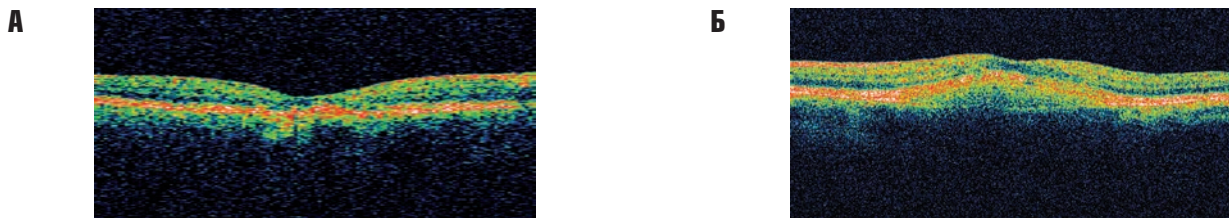


Рис. 4. Оптическая когерентная томограмма макулярной области OD (А) и OS (Б)

рофии как в пределах одной семьи [3], так и в процессе развития заболевания с течением времени у одного и того же больного, что позволяет отнести их к одному заболеванию — паттерн-дистрофии.

Пациентка А. 1937 года рождения обратилась к офтальмологу с жалобами на постепенное ухудшение зрения обоих глаз, которое отмечает в течение 1,5 лет.

Vis OD 0,05 sph + 3,0 D = 0,1

Vis OS 0,08 sph + 2,75D cyl + 1,5D ax 165° = 0,6

Объективно OU: передний отрезок без патологических изменений. Незначительные помутнения в кортикальных слоях и ядре хрусталика. Стекловидное тело прозрачно. ДЗН бледно-розовый, границы четкие, уровень обычный. Ход и калибр сосудов не изменен. Крайняя периферия глазного дна без особенностей.

В макулярной области OD выявляется атрофический хориоретинальный очаг размером ~ 1 ДЗН, OS — незначительно проминирующий очаг желтоватого цвета округлой формы с нечеткими границами размером ~ 1,5–2 ДЗН (рис. 1 А, Б).

При исследовании поля зрения (компьютерный периметр «Humphrey® field analyzer II», «Zeiss», Германия, программа «макула») выявлено снижение чувствительности и центральная относительная скотома OD > OS.

При электрофизиологическом исследовании (общей и ритмической ЭРГ) отмечается снижение амплитуды «а» волн, увеличение латентных периодов «а» и «b» волн, угнетение ответа от центральных зон сетчатки OD > OS.

При исследовании аутофлюоресценции на OD в зоне атрофических изменений отмечается значительное снижение аутофлюоресценции вследствие потери пигментного эпителия, на OS — выраженная аутофлюоресценция в зоне проминирующего очага (рис. 2 А, Б).

На ФАГ OD с ранней фазы и в ходе всего исследования наблюдается зона гиперфлюоресценции, соответствующая атрофическим и деструктивным изменениям пигментного эпителия, над которой отмечаются очаги гипофлюоресценции в местах отложения псевдовителлиформного материала. В ходе всего

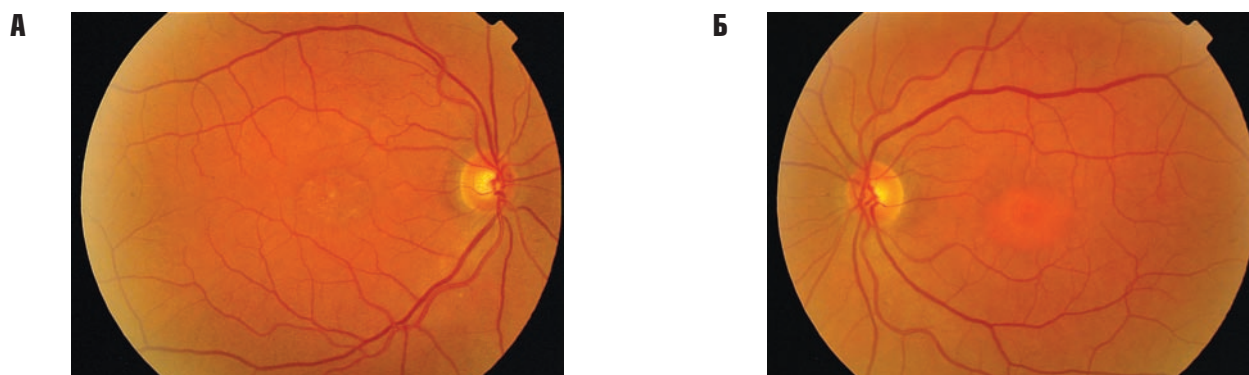


Рис. 5. Цветная фотография глазного дна OD (А) и OS (Б) при обследовании через 3 месяца

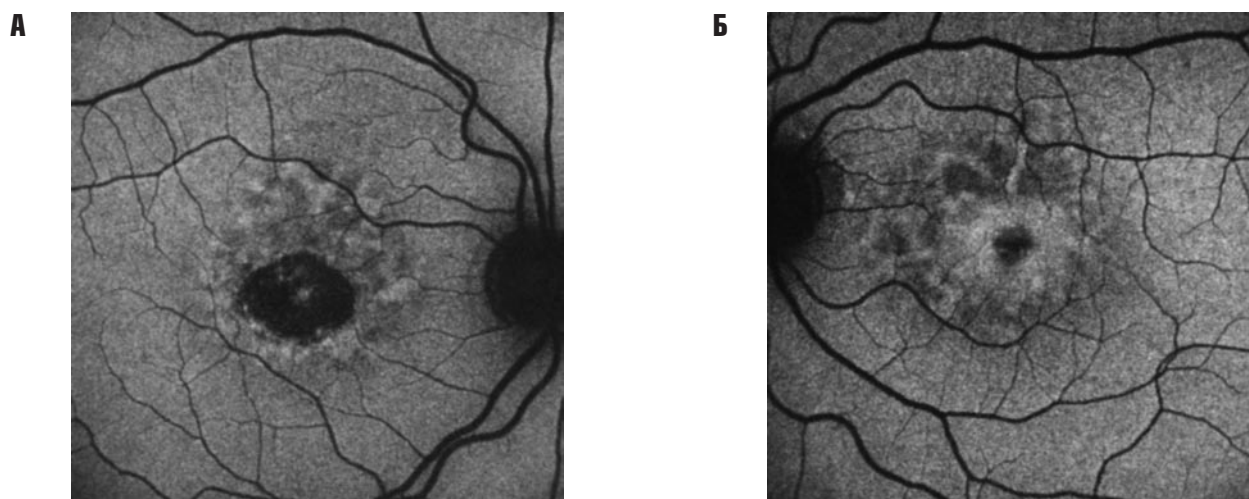


Рис. 6. Исследование аутофлюоресценции глазного дна OD (А) и OS (Б) через 3 месяца

ангиографического исследования OS в центре макулярной зоны наблюдается очаг гипофлюоресценции размером ~ 1,5–2 ДЗН, по периферии очага определяются участки гипофлюоресценции в виде ветвящихся фигур (блокирование псевдовителлиформными отложениями) (рис. 3 А–Г).

По данным оптической когерентной томографии (ОКТ) макулярной области OD отмечается обширная зона атрофии пигментного эпителия и хориокапиллярного слоя с истончением нейросенсорной сетчатки (до 100 микрон). В центре макулярной зоны OS наблюдается гиперрефлективный очаг утолщения пигментного эпителия (рис. 4 А, Б).

На контрольном визите **через 3 месяца:**

Vis OD 0,04 sph + 3,0 D = 0,09

Vis OS 0,08 sph + 2,75D cyl +1,5D ax 165° = 0,6

Объективно OU: передний отрезок без патологических изменений. Незначительные помутнения в кортикальных слоях и ядре хрусталика (прогрессирования катаракты не отмечено). Стекловидное тело прозрачно. ДЗН бледно-розовый, границы четкие, уровень обычный. Ход и калибр сосудов не изменен. Крайняя периферия глазного дна без особенностей.

В макулярной области OD отмечается увеличение атрофических изменений, OS — без динамики (рис. 5 А, Б)

При исследовании поля зрения OD отмечается увеличение размера относительной скотомы, OS — без динамики.

При электрофизиологическом исследовании — без выраженной динамики.

При исследовании аутофлюоресценции — без динамики (рис. 6 А, Б).

На ФАГ OD отмечается увеличение зоны и выраженности атрофических изменений, OS — без динамики (рис. 7 А–Г).

По данным ОКТ макулярной области, сохраняются прежние изменения, отрицательной динамики нет (рис. 8 А, Б).

Пациентке был поставлен диагноз «паттерн-дистрофия» и рекомендовано наблюдение в динамике, прием каротиноидов.

Паттерн-дистрофии представляют собой группу генетически разнородных состояний, имеющих общие черты в клиническом течении и характеризующихся вариабельной экспрессивностью и неполной пенетрантностью. В нашем случае наблюдалось сочетание вителлиформной и ретикулярной форм паттерн-дистрофии на OS, что подтверждает мнение некоторых исследователей о том, что разнообразные варианты течения паттерн-дистрофии могут быть лишь проявлением динамики процесса. Поскольку паттерн-дистрофии отличаются крайне медленным (и, как правило, асимметричным) прогрессированием, у таких пациентов длительно сохраняется достаточно высокая острота зрения хотя бы на одном глазу.

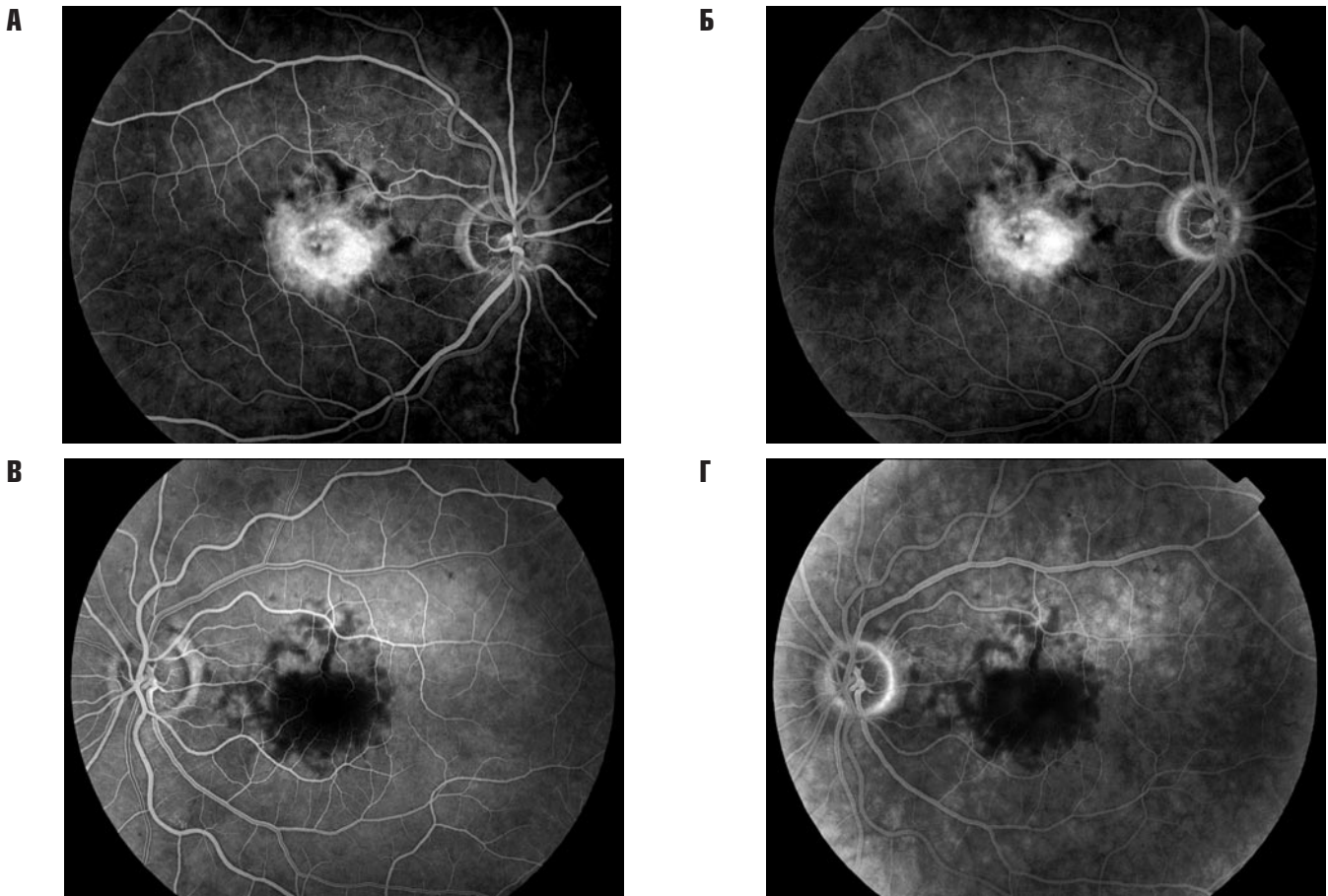


Рис. 7. Ранняя и поздняя фазы флюоресцентной ангиографии OD (А, Б) и OS (В, Г) через 3 месяца



Рис. 8. Оптическая когерентная томограмма макулярной области OD (А) и OS и (Б) через 3 месяца

СПИСОК ЛИТЕРАТУРЫ:

1. Allikmets R., Seddon J. M., Bernstein P. S. et al. Evaluation of the Best disease gene in patients with age-related macular degeneration and other maculopathies // *Hum. Genet.* — 1999. — Vol. 104. — P. 449–453.
2. Bird A. C., Rath P. P., Jenkins S. et al. Characterisation of the macular dystrophy in patients with the A3243G mitochondrial DNA point mutation with fundus autofluorescence // *Br. J. Ophthalmol.* — 2008. — Vol. 92. — P. 623–629.
3. Daniele S., Carbonara A., Daniele C. et al. Pattern dystrophies of the retinal pigment epithelium // *Acta Ophthalmol. Scand.* — 1996. — Vol. 74. — P. 51–55.
4. Deutman A. F., Blommestein J. D., Henkes H. E. et al. Butterfly-shaped pigment dystrophy of the fovea // *Arch. Ophthalmol.* — 1970. — Vol. 83. — P. 558–569.
5. Francis P. J., Schultz D. W., Gregory A. M. et al. Genetic and phenotypic heterogeneity in pattern dystrophy // *Br. J. Ophthalmol.* — 2005. — Vol. 89. — P. 1115–1119.
6. Giuffrè G., Lodato G. Vitelliform dystrophy and pattern dystrophy of the retinal pigment epithelium: concomitant presence in a family // *Br. J. Ophthalmol.* — 1986. — Vol. 70. — P. 526–532.
7. Kobayashi Y., Momoi M. Y., Tominaga K. et al. A point mutation in the mitochondrial tRNA(Leu)(UURO gene in MELAS (mitochondrial myopathy, encephalopathy, lactic acidosis and stroke-like episodes) // *Biochem. Biophys. Res. Commun.* — 1990. — Vol. 173. — P. 816–822.
8. Kramer F., White K., Pauleikhoff D. et al. Mutations in the VMD2 gene are associated with juvenile-onset vitelliform macular dystrophy (Best disease) and adult vitelliform macular dystrophy but not age-related macular degeneration // *Eur. J. Hum. Genet.* — 2000. — Vol. 8. — P. 286–292.
9. Manouvrier S., Rotig A., Hannebique G. et al. Point mutation of the mitochondrial tRNA^{Leu} gene (A3243G) in maternally inherited hypertrophic cardiomyopathy, diabetes mellitus, renal failure, and sensorineural deafness // *J. Med. Genet.* — 1985. — Vol. 32. — P. 654–656.

10. *Piccolino C., Zingirian M.* Pattern dystrophy of the retinal pigment epithelium with vitelliform macular lesion: evolution in ten years // *Int. Ophthalmol.* — 1988., — Vol. 11. — P. 207–217.
11. *Reardon W., Ross R. J. M., Sweeney M. G.* et al. Diabetes mellitus associated with a pathogenic point mutation in mitochondrial DNA // *Lancet* — 1992. — Vol. 340. — P. 1376–1379.
12. *Seddon J. M., Afshari M. A., Sharma S.* et al. Assessment of mutations in the Best macular dystrophy (VMD2) gene in patients with adult-onset foveomacular vitelliform dystrophy, age-related maculopathy, and bull's-eye maculopathy // *Ophthalmology* — 2001. — Vol. 108. — P. 2060–2067.
13. *Sjögren H.* Dystrophia reticularis laminae pigmentosae retinae // *Acta Ophthalmol. (Copenh)* — 1950. — Vol. 28. — P. 279–295.
14. *Thomann U., Büchi E. R., Suppiger M.* et al. Age-dependent phenotypic expression of a pattern dystrophy of the retina // *Eur. J. Ophthalmol.* — Vol. 5. — P. 107–112.
15. *Weleber R. G., Carr R. E., Murphey W. H.* et al. Phenotypic variation including retinitis pigmentosa, pattern dystrophy, and fundus flavimaculatus in a single family with a deletion of codon 153 or 154 of the RDS/peripherin gene // *Arch. Ophthalmol.* — 1993. — Vol. 111. — P. 1531–1542.

MACULAR PATTERN-DYSTROPHIES

*Shadrichev F. E., Grigorieva N. N.,
Rakhmanov V. V., Yarovoy D. A., Shkliarov E. B.*

✧ **Key words:** pattern dystrophies, adult vitelliform macular dystrophy, reticular dystrophy.

Сведения об авторах:

Шадричев Федор Евгеньевич — к. м. н., заведующий, офтальмологическое отделение, Санкт-Петербургский территориальный диабетологический центр. 194354, Санкт-Петербург, ул. Сикейроса, д. 10 Д. E-mail: shadrichev_dr@mail.ru.

Григорьева Нюргуяна Николаевна — к. м. н., врач, офтальмологическое отделение, Санкт-Петербургский территориальный диабетологический центр. 194354, Санкт-Петербург, ул. Сикейроса, д. 10 Д. E-mail: grinur@mail.ru.

Рахманов Вячеслав Владимирович — к. м. н., ассистент, кафедра офтальмологии СПбГМУ им. акад. И. П. Павлова, 197089, Санкт-Петербург, ул. Л. Толстого, д. 6. корпус 16. E-mail: anivamot@mail.ru.

Яровой Дмитрий Андреевич — студент 6 курса, кафедра офтальмологии СПбГМУ им. акад. И. П. Павлова, 197089, Санкт-Петербург, ул. Л. Толстого, д. 6. корпус 16. E-mail: anivamot@mail.ru.

Шкляров Евгений Борисович — к. м. н., врач, офтальмологическое отделение, Санкт-Петербургский территориальный диабетологический центр. 194354, Санкт-Петербург, ул. Сикейроса, д. 10 Д. E-mail: eyelong77@mail.ru.

Shadrichev Fedor Evgenievich — candidate of medical science, head of the ophthalmology department, St.Petersburg territorial diabetology center, 194354, St.Petersburg, Sikeiros str., 10. E-mail: shadrichev_dr@mail.ru.

Grigorieva Niurguyana Nikolaevna — candidate of medical science, ophthalmologist, St.Petersburg territorial diabetology center, 194354, St.Petersburg, Sikeiros str., 10. E-mail: grinur@mail.ru.

Rakhmanov Viacheslav Vladimirovich — candidate of medical science, assistant professor, Department of Ophthalmology of the I. P. Pavlov State Medical University of St.Petersburg, 197089, Saint-Petersburg, Lev Tolstoy str., 6–8, building. E-mail: anivamot@mail.ru.

Yarovoy Dmitry Andreevich — graduate medical student. I. P. Pavlov State Medical University. 197089, Saint-Petersburg, Lev Tolstoy st., 6–8. E-mail: anivamot@mail.ru

Shkliarov Evgeny Borisovich — candidate of medical science, ophthalmologist, St.Petersburg territorial diabetology center, 194354, St.Petersburg, Sikeiros str., 10. E-mail: eyelong77@mail.ru.